

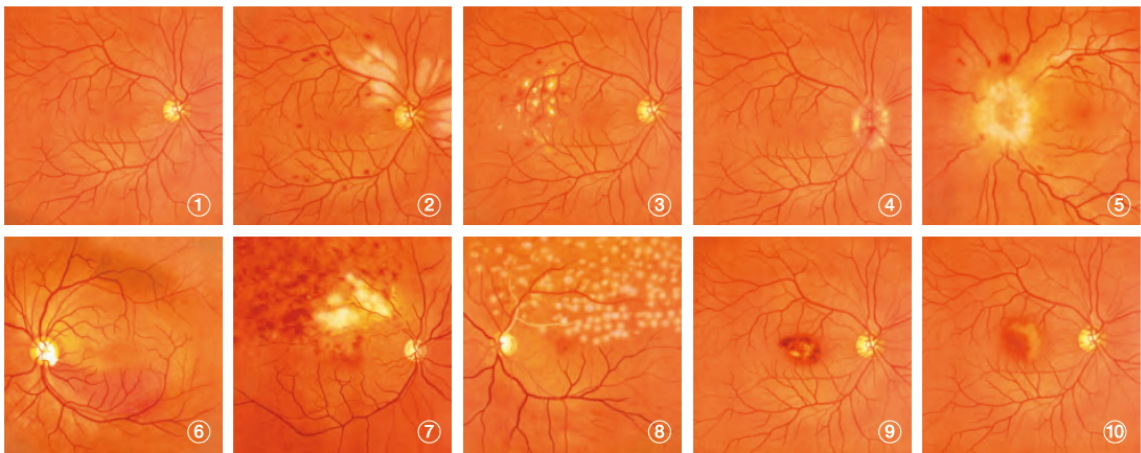
## Augenmodell

<p>Folgende Übungsdias stehen zur Verfügung</p> <ol style="list-style-type: none"><li>1 Buchstaben</li><li>2 10 Dias mit Augenhintergrund</li></ol>	
<ol style="list-style-type: none"><li>1 Abdeckung entfernen</li><li>2 Schieber herausziehen</li></ol>	
<ol style="list-style-type: none"><li>1 Weissen Karton als Hintergrund einlegen</li><li>2 Dia einlegen (Papille liegt nasal)</li></ol>	
<p>Die Pupillengrösse kann verstellt werden</p>	

## Beschreibung der Dias

### Cases Slides (set of 10)

- ① Normal eye-ground
- ② Hypertensive retinopathy: arteriolar vasoconstriction grade 3, arteriolosclerosis grade 1, hemorrhages and cotton wool spots, simple vein concealment.
- ③ Simple/background diabetic retinopathy: microaneurysm, hemorrhages and hard exudates
- ④ Papilloedema (chronic phase)
- ⑤ Papilloedema (acute phase)
- ⑥ Glaucomatous optic atrophy: glaucomatous optic disc cupping and nerve fiber defect
- ⑦ Retinal vein occlusion (acute phase): flame-shaped hemorrhage and cotton wool spots
- ⑧ Retinal vein occlusion (after retinal laser photocoagulation)
- ⑨ Toxoplasmosis: retinochoroiditis
- ⑩ Age-related macular degeneration: macular exudates and subretinal hemorrhage



Bitte melden Sie allfällige Defekte im Büro 173 oder [medskills4u@dekmed.uzh.ch](mailto:medskills4u@dekmed.uzh.ch)